

POTILASTAPAUS – LÄÄKINTÄLASERHOITOLAITTEEN, B-CURE LASER PRO (LLLT), TEHOSTA KROONISEN HAAVAN PARANTUMISEN EDISTÄMISESSÄ

Sari Moisander, sairaanhoitaja, haavahoidon asiantuntija -erikoistuminen
Someron Terveyskeskus

Krooniseksi nimetty jalkahaava umpeutui 4 viikossa lääkintälaserterapian (B-Cure Laser PRO (LLLT)) lisäyksestä hoitoprotokollaan.

Tausta:

Potilas tullut läheteellä yksityiseltä puolelta jo silloin krooniseksi nimetyin haavan hoitoon. Vasemmassa alaraajassa ollut kaksi ihorikkoumaa, joissa mustaa katetta.

Hoidon toteutus:

Hoito aloitettu 4.7.2019, kunnolla revitoitu 5.7. ja hoidoksi aloitettu katteisuuden vuoksi Aquacell. Potilas aloittanut 8.7. viikon antibioottikuurin tulehtuneeseen haavaan. Haavan hoito päivittäin. (5 päivän ajan)

9.7. hoitotuotteeksi vaihdettu Aquacell Ag sekä Comprilan –sidosten käyttö. Jaloista mitattu lisäksi ABI –paineet sekä otettu röntgenkuvat, joissa kummassakaan ei selittävää. (3 vk ajan)

2.8. Bakteeriviljelystä todettu haavalla kasvavan Aureus, joten uusi viikon antibioottikuuri aloitettu. Samalla käynnillä hoitotuotteiksi vaihdettu MediHoney –hunajaverkko, sillä hopeahoito mennyt tässä kohtaa kuukauden ajan eikä edistystä tapahtunut. (12 päivää)

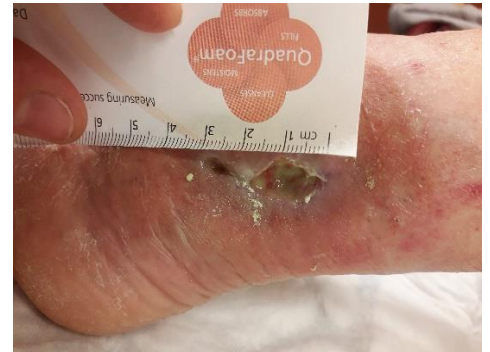14.8. Hoitotuotteiksi valittu taas hopea. Tällä kertaa Polywic Silver, pysähtyneen katteisuuden vuoksi. (2vk ajan)

30.8. Hopea jätetty uudelleen pois ja siitä lähtien hoitotuotteena on pidetty PolyWic, tästä kertoo haavakivun lieventyneen. Haavaa kuitenkin edelleen mekaanisen puhdistuksen yhteydessä puudutettu Xylocain –geelillä. (1kk)

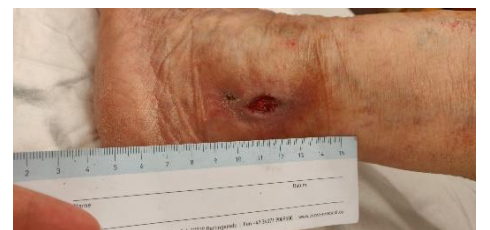Hoidon eteneminen ja lopputulos:

2.10. B-Cure Lääkintälaser otettu käyttöön ja hoitoa annettu 2min ajan haavan hoidon yhteydessä (3krt / vk)

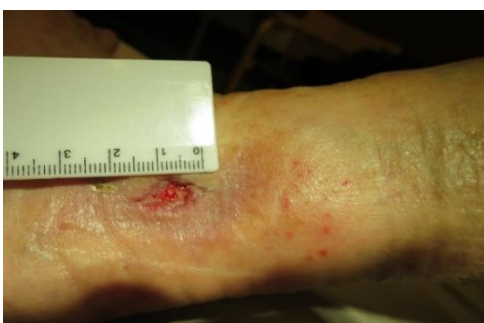5.10. potilaan haava jo sen verran vähemmän kivulias, ettei puudutusta enää puhdistuksen yhteydessä tarvittu. Kertoo myös laseroinnin jälkeen haava-alueelle tulevan kihelmöivä tunne.



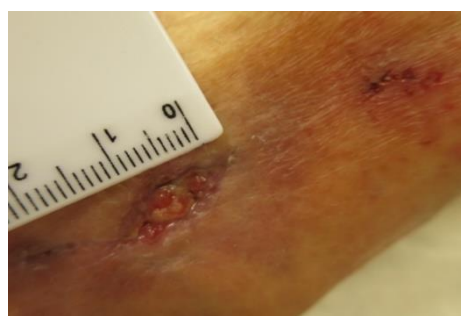
24.7. Ei edistystä hoidosta huolimatta, 26.7. haava tuoksahtaa, viljely osoittaa Aureusta.



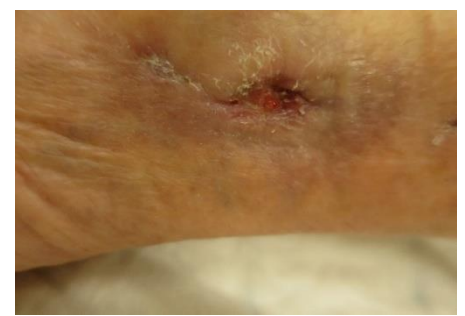30.9. Haava puhdistuksen jälkeen



4.10. 2pv Laserhoidon aloittamisen jälkeen



7.10. Puudutus voidaan jättää pois

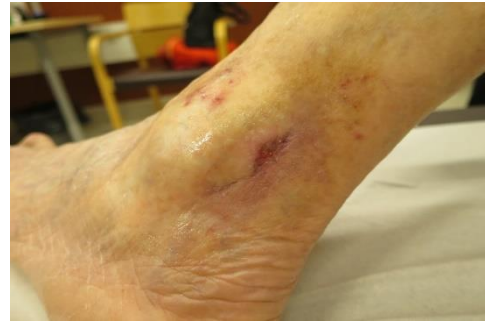

Tilanne 14.10.

21.10. Haavan erittäminen vähentynyt lähes olemattomiin.

28.10. haavan pinta jo siinä määrin kiinni, että haavahoitoja aloittaessa on pinta kyretillä avattava puhdistusta varten.

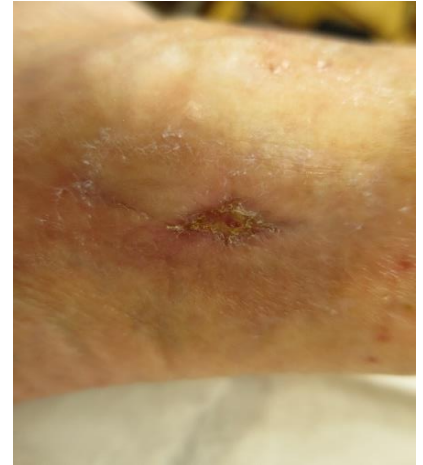31.10 Viimeinen laserointi potilaalle. Laser oli siis käytössä potilaan haavalle kuukauden ajan, ja tänä aikana haavassa tapahtui huomattavaa parannusta, haavan pieneni, oli vähemmän kivulias ja eritti vähemmän.



28.10. Kyretoitu haavan päältä kuiva kerros pois

Potilaan kokemukset hoidosta:

Potilas itse oli oikein tyytyväinen laserhoitoon. Laserin käyttöönoton myötä kivut haavalla alkoivat heti vähentyä, eikä puudutusta enää tarvittu. Kipulääkkeiden määrä väheni. Haava alkoi heti nopeasti pienenemään.



31.10. Viimeinen haavahoito laserilla

LISÄTIETOA LAITTEESTA JA TEKNOLOGIASTA

Terveystekniikka Valko Oy
www.terveystekniikka.fi

Hannele Kuoppala
Tel. 0400 565 253
hannele@terveystekniikka.fi

Sanna Selenius
Tel. 0400 490 610
sanna@terveystekniikka.fi